

# BÖBREK ve ÜRETER TRAVMALARI

Erbil ERGENEKON\*, Serdar ARISAN\*

## Böbrek Travmaları

Böbrekler retroperitoneal boşluğun üst kısmında, travmalardan iyi korunan bir alandır. Arka tarafta Quadratus Lumborum ve Psoas adeleleri, ön tarafta da abdominal organlar ve peritoneum tarafından korunurlar. Ayrıca etrafını saran perinefrik yağ dokusu, gerota fasyası ve birkaç vertebra boyunca yukarı ve aşağı hareket edebilmesi de korunmasında yardımcı olur.

## Epidemiyoloji

### İnsidans

Toplum bazlı bir çalışmada renal yaralanma insidansı 4,9 / 100.000 olarak saptanmıştır<sup>1</sup>. Gelişmiş ve gelişmekte olan ülkelerdeki farklılaşan mekanizmalar sebebiyle tüm dünyadaki renal yaralanma sayısını belirlemek güçtür. Gene de ABD verileri incelendiğinde tüm dünyaya uyarlandığında yıllık yaklaşık 245.000 renal yaralanma vakasının görüldüğü tahmin edilmektedir.

## Demografik Bulgular

Renal travma daha çok genç erişkin hastalığı olup ortalama 20 - 30 yaş grubunda daha sık görülmektedir. Toplum bazlı çalışmalarda renal yaralanmaların yaklaşık % 70-80'inin 44 yaş altı grupta rastlanıldığı saptanmıştır<sup>(1)</sup>.

Renal travmalar genellikle erkeklerde görülmektedir. Her ne kadar bu farklılık erkeklerin yüksek riskli aktivitelerde (yüksek hızlı motorlu taşıt kazaları, yakın doğuş sporları vb) bulunmasından kaynaklanıyor gibi düşünülse de travmanın oluş mekanizması, yaş ve travma şiddeti skorlaması yapılarak incelendiğinde de, travma erkeklerde kadınlardan daha sık görülmektedir.

Aorta, vena cava inferior, pankreas, kolon, karaciğer ve dalak ile yakın komşuluğu dolayısı ile travmalarda bu organlar da birlikte yaralanabilirler. Tüm abdominal travmalarda % 10 oranında renal yaralanma görülür. Böbrekler, parankimatöz bir organ olmaları nedeni ile travmalarda ürogenital sistemin en çok yaralanan organlardır<sup>(2)</sup>.

## Patofizyoloji

Genel olarak künt böbrek yaralanmaları (% 80 - 90) ve penetran (delici) böbrek yaralanmaları (%10) olarak sınıflandırılırlar. Künt renal yaralanmalar, genellikle trafik kazaları, yüksekte düşmeler gibi ani çarpmalar (deselerasyon) veya ani hızlanmalar (akselerasyon) sonucu olabileceği gibi spor yaralanmaları, endüstriyel kazalar, ev kazaları, darp gibi eksternal cisimlerin lomber bölgeye veya abdomene direkt çarpmaları ile de olabilir<sup>(3)</sup>.

Ani duruş ve hızlanmalarda böbreğin, kostalar veya vertebralara çarpması sonucu kontüzyon, laserasyon veya avulsiyonlar oluşabilir. Böğür veya abdomene direkt darbeler diğer künt travmaların en sık sebepleridir. Ani duruşlar veya hızlanmalar renal arterin ani gerilmelerine ve intima yırtılmalarına, subintimal laserasyonlara, renal arter trombozilerine neden olabilir.

Bu tür yaralanmalarda böbrekte radyal tarzda dağılım gösteren parankima! hasar yanında komşu organ (kas, iskelet sistemi, karaciğer, dalak) yaralanmaları da oluşabilir.

Penetran yaralanmalar delici-kesici cisimlerin parankimi, toplayıcı sistem ve damarları yaralaması ile ortaya çıkar. Penetran yaralanmalar çok daha ciddi seyirlidir. % 80 oranında intraabdominal organ hasarı da vardır ve dolayısıyla genellikle daha fazla oranda nefrektomi ile sonuçlanır (%25-33). Ateşli silah yaralanma vakalarının değerlendirilmesinde en önemli nokta silahın karakteristiği ve merminin balistiğinin belirlenmesidir. Merminin hızı, yumuşak doku hasarlanması üzerine en önemli etkiyi yapar. Dokuya giren merminin sahip olduğu kinetik enerji, dokuda sürtünme enerjisine dönüşür ve doku destrüksiyonuna neden olur. Merminin giriş deliği küçük olmakla birlikte sıklıkla çıkış deliği çok daha büyüktür. Mermi nadiren giriş noktasından çıkışa kadar direkt bir yol izler. Yumuşak doku ve kemik, rotayı değiştirebilir. Ayrıca merminin fragmente olmasıyla oluşan sekonder mermi çekirdekleri vücuda dağılıp multipl çıkış delikleri oluşturabilir.

## Sınıflama

American Association for Surgery of Trauma (AAST) renal travmaları 5 dereceye ayırmıştır. (Tablo 1)

\* Şişli Etfal Eğitim ve Araştırma Hastanesi, 1.Üroloji Kliniği

Tablo 1. American Association for Surgery of Trauma (AAST) derneğinin renal travma sınıflaması

Grade 1	Renal kontüzyon veya genişlemeyen subkapsüler hematoma. Laserasyon yok (%75-80)
Grade 2	<1 cm derinlikte, medullar ve toplayıcı sistemi tutmayan ve ekstravazasyon göstermeyen minör laserasyon. Genişlemeyen perirenal hematoma.
Grade 3	Üriner ekstravazasyon göstermeyen, toplayıcı sistemi tutmayan >1cm kortikal laserasyon
Grade 4	Kortiko-meduller bölgeyi tutan, toplayıcı sisteme ulaşan parankimal. Laserasyon, hematoma içeren segmental renal arter veya ven yaralanması
Grade 5	Parçalanmış böbrek, renal pedikül yaralanması veya avulsiyonu

## Renal Yaralanmanın Tanısı;

- Anamnez
- Fizik muayene
- Laboratuvar tetkikleri
- Radyolojik görüntüleme yöntemleri ile konulur.

## Anamnezde;

- Travmanın niteliği (künt - penetran)
- Trafik kazası (akselerasyon-deselerasyon)
- Ateşli silah yaralanması (merminin kalibresi, hızı)
- Delici cismin boyu
- Lomber veya abdominal ağrı varlığı
- Makroskopik hematüri varlığı
- Travma öncesi eşlik eden renal hastalık ve kitle araştırılır
- Eşlik eden renal anomali varlığı travma sonrası renal yaralanma ihtimalini artırır

## Fizik muayenede;

- Lomber bölgede ekimoz varlığı
- Kaburga kırığı (özellikle 10-11-12)
- Ani deselerasyon yaralanmaları ile oluşan künt travma bölgesi varlığı
- Penetran (delici) abdominal veya flank yaralanmalardaki yara bölgesi ve trasesi
- Retroperitoneal kitle
- Batında kitle
- Retroperitoneal bölgede hassasiyet araştırılır.

Laboratuvar tetkiklerinde, İlk istenecek olan tam idrar tahlilidir (dipstick veya mikroskopik analiz). İşlenen ilk idrar veya kateterizasyonla alınan ilk idrar analizi gereklidir. Daha sonra alınacak örnekler, hastaya verilen resusitasyon amaçlı sıvıların yapmış olduğu dilüsyona bağlı doğru sonuç vermeyebilir. Hematürinin derecesi ile renal travmanın şiddeti arasında her zaman korelasyon yoktur. Renal vasküler yaralanmaların % 36'sında hematüri saptanmayabileceği gibi renal kontüzyon gibi basit yaralanmalarda makroskopik hematüri görülebilir, (Cass ve ark. 1989) Hematokrit takibi olayın ciddiyetini gösterebilir.

Eğer fizik muayene ve anamnez, renal travma belirliyorsa evreleme çalışmaları için görüntüleme yöntemleri yapılmalıdır. Görüntüleme yöntemleri;

- BT
- IVP

- Arteriografi
- USG+Doppler
- MR
- Retrograd Pyelografidir

Ani akselerasyon-deselerasyon ile gelişen künt travmalarda (yüksekten düşme, hızlı motorlu taşıt kazaları) hastalar renal vasküler yaralanma açısından risk altında olduğundan hematüri olmasa bile görüntülenmelidir. Derecesi ne olursa olsun hematüri ile seyreden penetran yaralanmalarda da görüntüleme yapılmalıdır. Şok bulgularının varlığında hematürinin derecesi, yara lokalizasyonu ve yaralanma tipi renal yaralanma derecelendirilmesi için yeterince güvenilir bilgi vermediğinden hastalara görüntüleme uygulanmalıdır. Pediatrik yaş grubunda künt travmalarda hematürinin derecesi önemsenmeden görüntülenme uygulanmalıdır.

Tüm yaş grubu travmalı hastalarda önerilen görüntüleme yöntemi kontrastlı BT'dir. Yüksek sensitivite ve spesifite oranına sahiptir. Parankimal yaralanmaları açıkça ortaya koyan ekstravazasyon, rahatça görülür. Diğer organ yaralanmalarını belirlemede avantajları mevcuttur(4).

Retroperitoneal hematoma boyutlarını gösterir. Parankimin kontrast tutmaması arteryel bir yaralanmayı, böbreğin medialinde lokalize ve renal vasküler yapıları iten büyük bir hematoma ise venöz yaralanmayı düşündürür.

**BT'de majör yaralanmayı düşündürecek bulgular:**

- Medial hematoma (vasküler yaralanmayı düşündürür)
- Medial üriner ekstravazasyon (renal parankim ve UPJ yaralanmasını düşündürür)
- Parankimin kontrast tutmaması (renal arter yaralanmasını düşündürür)

BT'deki majör dezavantaj zaman zaman renal venöz yaralanmaları gözden kaçırmasıdır. Spiral BT ile çok daha kısa zamanda çekim yapılabilmesi önemli bir avantaj olmakla birlikte erken dönem renal toplayıcı sisteme ait yaralanma gözden kaçırılabilir, dolayısıyla geç dönemde üriner ekstravazasyonu ekarte etmek için ikinci bir çekim gerekebilir. Geçmişte kullanılan İVP'nin günümüzde kullanım alanı, intraoperatif yapılacak olan single shot İVU (tek doz İVP) ile

sınırlıdır. 2 m l/kg kontrast madde i.v. bolus tarzında verildikten 10 dakika sonra direkt grafi çekilir ve hem şüpheli travmatize böbrek değerlendirilmiş hem de fonksiyone kontralateral böbrek görüntülenmiş olur. Endikasyonları keskin sınırlarla belirlenmemiş olsa da genelde cerrah perop beklenmedik retroperitoneal hematoma ile karşılaşır ise uygulanabilir. Bu arada böbrek fonksiyonları açısından da bilgi verilebilir. Eksplorasyona tercih edilmesinin nedeni önemli bilgiler vermesi ve kısa zaman almasıdır. Morey ve ark. 1999'da 50 vakalık serilerinde intraoperatif İVP'nin %32 vakada renal eksplorasyonu önlediğini göstermişlerdir.

MR, travma hastalarının birçoğunda ilk kullanılan görüntüleme yöntemi değildir. Perirenal hematoma, renal fragmanların viabilitesini ve eşlik eden renal anomalileri göstermede etkin olsa da ilk değerlendirmede üriner ekstrevasyonu saptamada yetersiz kalabilmesi, görüntüleme zamanının uzunluğu, maaliyet yüksekliği ve hasta uyumunun azlığından dolayı MR travma hastalarını değerlendirmede ilk seçenek olarak kullanılmamaktadır. MR sadece BT'nin olmadığı merkezlerde, İodine allerjisi olan hastalarda ve BT ile ayırıcı tanısı tam yapılamayan vakalarda endikedir. Arteriografi, hem BT'de şüphelenilen arteriyel kanamanın ortaya konması hem de embolizasyon veya gerektiğinde stent uygulanması açısından faydalıdır.

USG, travmalı hastalarda çabuk yapılabilmesi, non-invaziv ve düşük maaliyetli olması, peritoneal sıvı kolleksiyonunu belirleyebilmesi, radyasyon veya kontrast madde geriktirmemesi gibi avantajları sebebiyle öncelikle ve en sık kullanılan görüntüleme yöntemidir. Buna rağmen travma hastalarında renal yaralanma dışında eşlik edebilecek yaralanmaların görüntülenmeyi bozması, yüksek oranda operatöre bağımlı olması, renal laserasyonları belirlemesine karşılık laserasyonun derinliği ve yaygınlığı konusunda yetersiz kalması, üriner kaçağı belirlemede sınırlı rolü olması ve böbrek fonksiyonları konusunda bilgi vermemesi gibi dezavantajları sebebiyle tanı ve sınıflamadaki rolü tartışmalıdır. USG hemodinamik stabil hastalarda ürinoma ve retroperitoneal hematoma rezolüsyonunu takip etmede kullanılabileceği gibi yoğun bakım ünitesindeki hastaların parankimal lezyonlarının ve hematomalarının rutin takibinde de uygulanabilir.

### Tedavi yaklaşımları

Konservatif ve cerrahi yaklaşımlar olmak üzere iki şekildedir. Renal travmaların sadece % 4-5'inde anlamlı yaralanma tespit edilmiştir, Mc Annich ve Miller 1995'te BT ile doğru evrelendirilmiş hastaların hemodinamik açıdan stabil ise konservatif takip edilebileceğini bildirmişlerdir. Renal yaralanmaların %98'i non-operatif tedavi edilebilirken grade 4-5 yaralanmalar sıklıkla operasyon gerektirebilir. İyi evrelendirilmiş ve iyi seçilmiş vakalar renal operasyon uygulanmadan da tedavi edilebilirler. Konservatif tedavide, yatak istirahati, hidrasyon, analjezi ve profilaktik antibiyoterapi vardır. Stabil hastalarda destekleyici tedavi ile konservatif tedavi, düşük nefrektomi oranı, düşük (%5) yetmezlik oranı ve kısa-uzun dönem morbiditelerinde artış gözlenmemesi se-

bebiyle tercih edilen başlangıç yaklaşımıdır. Tüm Grade 1 ve 2 renal yaralanmalar non-operatif tedavi edilebilirler. Son dönemlerdeki çalışmalar Grade 3 yaralanmalarda da konservatif yaklaşımı desteklemektedir. Cerrahi yaklaşım için mutlak ve rölatif endikasyonlar mevcuttur(5).

### Mutlak endikasyonlar:

- Renal hemoraji sebebiyle yaşamı tehdit eden hemodinamik instabilite
- Büyüyen perirenal hematoma
- Pulsatil perirenal hematoma
- Grade 5 böbrek travması

### Rölatif Endikasyonlar:

- Üriner ekstrevasyon
- Hemodinamiği bozmayan inatçı kanama
- Doku kaybı
- Tanısı gecikmiş arteriyel yaralanma
- Segmental arteriyel yaralanma
- Yetersiz evrelemedir.

Cerrahi tedavide esas; hayati tehlikeyi ortadan kaldırmak, mümkün olduğunca travmatize böbreği korumak ve retroperitoneal hematoma ve ekstrevasyonunun drenajını sağlamaktır. Doku kaybı %20'nin üzerinde, parankimal laserasyon ve/veya üriner ekstrevasyon, komplikasyon riskini artıracığından cerrahi yaklaşım uygun olacaktır. Transperitoneal yaklaşımla Gerota fasyası açılmadan önce geçici vasküler oklüzyon önerilmektedir<sup>4</sup>. Renorafı en sık kullanılan rekonstrüktif teknik olmakla birlikte polar yaralanmalarda parsiyel nefrektomi de uygulanabilir. Toplayıcı sistemin ya direkt olarak ya da parankim ile birlikte sütüre edilmesi mecburidir. Gerekli durumlarda omental pedikül flep de kullanılabilir. İpsilateral retroperitoneumun drenajı önerilmektedir. Renovasküler yaralanmada ilk basamak, etkilenen damarların vasküler klemp ile tutulmasıdır. Daha sonra etkilenen damarlar duruma göre 5/0 non-absorbabl materyel ile sütüre edilir veya ligasyon uygulanır. Eğer soliter böbrek ya da bilateral yaralanma şüphesi yok ise renovasküler yaralanma durumunda nefrektomi tedavi alternatifi olabilir(6).

Renal rekonstrüksiyonda;

- Komplet renal exposure sağlanır.
- Non-fonksiyone dokular debride edilir
- Hemostaz sağlanır.
- Toplayıcı sistem vvatertight (su sızdırmaz) kapatılır.
- Parankimal defekt kapatılır.
- Rekonstrükte edilemeyen polar yaralanmalarda parsiyel nefrektomi uygulanabilir.

Ancak hastanın genel durumu iyi değilse ve kontralateral böbrek dokusu sağlam ise, zaman kazanmak için nefrektomi uygulanabilir. Ayrıca yaygın böbrek yaralanması varsa hastanın hayatını kurtarmak için nefrektomi uygulanabilir.

### Post-operatif Takip

Hastalar geç kanama epizodları açısından 1 ay içinde yeniden değerlendirilmelidir. Renovasküler HT açısından hastalar en az 1 yıl boyunca takip edilmelidirler. Takiplerde BT'nin kullanımı ise tartışmalıdır. Her ne kadar literatürde standardize edilmemişse de ateş, artan lomber ağrı ve persistan hemprajisi olan hastalar BT ile yeniden değerlendirilmeleri uygun olabilir. Rekonstruktif cerrahi uygulanan hastalarda fonksiyonel düzelenin gösterilmesi açısından renal sintigrafi de kullanılabilir.

### Komplikasyonlar

Erken komplikasyonlar yaralanmadan sonraki 30 gün içinde ortaya çıkabilirken hemoraji gibi geç dönem komplikasyonlar ise hayatı tehdit edebilirler. (Tablo 2). Hemoraji durumunda selektif. angiografik embolizasyon tercih edilebilecek bir tedavi modalitesidir. Perinefrik abseler en iyi perkütan olarak drene edilebilirken gene de eksplorasyon gerektirebilirler. Hipertansiyon oluşumunda; renal arter trombozisi, segmental arter trombozisi, devitalize segmentler ve A-V fistüller (<%5) rol oynamaktadır. Bu durumda BT ve arteriografi bilgilendiricidir, HT tedavisi medikal olmakla birlikte gerekli durumlarda cerrahi de olabilir. Rekonstrüksiyon sonrası üriner ekstrasvazasyon, üreteral obstrüksiyon ya da infeksiyon görülmediği sürece, sıklıkla geriler. Retrograd üreteral stent yerleştirilmesi drenajı sağlar ve iyileşmeye olanak sağlar. Kalan mermilere bağlı posttravmatik dönemde duodenal obstrüksiyon ya da akut renai kolik atakları nadir görülen diğer komplikasyonlardır(7).

Tablo 2. Böbrek travmalarının erken ve geç komplikasyonları

Erken komplikasyonlar	Geç komplikasyonlar
Hemoraji	Hemoraji
Enfeksiyon	Hidronefrozis
Perinefrik abse	Kalkül oluşumu
Sepsis	Kronik pyelonefrit
Üriner fistül	Hipertansiyon
Hipertansiyon	A-V fistül
Üriner ekstrasvazasyon	Psödoanevrizma
Ürinoma	UPJ darlığı

### Üreter Travmaları

Üreter çevre organlar ile iyi korunan lokalizasyonu, küçük boyutu ve mobilitesi sebebiyle travmaya böbreğe oranla çok daha nadir olarak maruz kalmaktadır. Tüm ürogenital sistem travmalarının yaklaşık % 1'ini üreter travmaları oluşturmaktadır.

### Etyopatogenez

Üreter yaralanmalarının % 75'ini iyatrojenik, % 18'ini künt travma ve sadece % 7'sini penetran yaralanmalar oluşturmaktadır. İyatrojenik yaralanmalar da kendi içerisinde incelendiğinde jinekolojik operasyonların % 71, batin içi giri-

şimlerin (genel cerrahi) % 15 ve ürolojik girişimlerin ise % 14 üreter yaralanmalara sebep olduğu görülmüştür. Eksternal üreteral yaralanma türleri; kontüzyon, transseksiyon (komplet-inkomplet), avulsiyon, ezilme ve devaskularizasyondur. External üreter yaralanmalarının çoğu ateşli silah yaralanmasına bağlı oluşmaktadır. Merminin izlediği trase üretere yakın seyretmese bile geç dönemde anlamlı doku destrüksiyonuna sebebiyet verebilir. Bu tür yaralanmaların erken dönemde teşhisi zorluk gösterebilir ve sıklıkla geç dönemde kendini belli ederler. Penetran üreter yaralanmaları hemen her zaman multipl intraabdominal (İncebarsak, Kolon, Karaciğer ve İliak damarlar) yaralanmalar ile ilişkilidir ve bu intraabdominal yaralanmalar çok daha belirgin olduklarından üreter yaralanmasını maskeleyebilirler. Künt travmaya bağlı üreter yaralanması ise nadir görülür. Genellikle çocukluk çağına ani deselerasyona bağlı gelişen aşırı hiperrekstansiyon ve UPJ'nin avulsiyonu ile ortaya çıkar. Bu tür hastalar genellikle politravmatizedirler ve beraberinde multipl organ yaralanmaları (sıklıkla karaciğer, dalak ve iskelet sistemi) ile görülürler(8).

### Sınıflama

Amerikan Travma Cerrahisi Derneği'nin (AAST) hazırlanmış olduğu üreter travması derecelendirmesi Tablo 3'de görülmektedir.

Tablo 3. Üreter travması evrelemesi

Grade	Yaralanmanın tanımı
1	Sadece hematoma
2	Laserasyon üreter çapının <% 50 olması
3	Laserasyon üreter çapının >% 50 olması
4	Komplet kontüzyonun <2cm olması
5	Komplet kontüzyonun >2cm olması

### Semptom ve Bulgular

Üreter yaralanmasına özgü bir klinik bulgu ve semptom bulunmamaktadır. Gecikmiş vakalarda lomber ağrı, ateş, lökositoz ve lokal periton irritasyon bulguları görülebilir.

### Tanı

Zamanında ve doğru tanıya ulaşmak çoğu zaman zordur. Bu nedenle üreteral yaralanmalarda ancak ciddi şekilde şüphelenilerek tanıya gidilir. Tanıda gecikme sıktır. Hastaların %57'sinde görülür. Sepsis, renal fonksiyon kaybı gibi morbidite ve hatta mortaliteye neden olabilir.

### Hematüri

Hematüri üreter yaralanmasında güvenilir bulgu değildir. Travma literatüründe izole üreter yaralanmalarında hematüri oranları % 40-70 oranında bildirilmiştir. Silah ya da delici kesici alet yaralanmalarına bağlı üreter travmalarında %25-45 mikroskopik hematüri dahi gözlenmez.

### İntraoperatif Tanı

Armenakas ve arkadaşlarının, üreter yaralanmalı 5 seriden yapmış olduğu meta-analizinde %57 İntraoperatif olmak üzere toplam %93 olguya hemen tanı konulduğunu bildirmiştir. Birçok vakada üreter yaralanması teşhisi exploratif laparotomi esnasında koyulmaya çalışılmaktadır. Tüm potansiyel hastalarda kurşun ve bıçak seyir traseleri dikkatle takip edilmeli ve üreteral explorasyon yapılmalıdır. Şüpheli vakalarda İntraoperatif tek doz İVP tanıda yardımcı olabilir(9).

### Metilen Mavisi

Eğer üreteral ya da renal pelvis yaralanması şüphesi varsa peroperatif 1 veya 2ml metilen mavisi, 27 gauge iğne ile renal pelvise verilmelidir. Fazla boya lokal dokulara yayılıp boyayarak kaçak noktasının tespitini imkansız hale getirebilir.

### Görüntüleme Yöntemleri

**İVP:** Üreter yaralanması tanısında en sık kullanılan görüntüleme yöntemi İVP'dir. Bu yöntemin avantajı, her iki böbreğin fonksiyonunu büyük ölçüde gösterebilmesi, travmanın derecesi ve ekstrevasyonu değerlendirilebilmesidir. Üreter yaralanmalarında tipik bulgular hidronefrozla birlikte ekstrevasyon, üreterin vizualize olmaması, kontrast maddenin vajina içinde görülmesidir. Eksternal travmalarda İVP yüksek derecede güvenilir bulunmamıştır (tanı güvenilirliği %14-33) Bununla birlikte multi organ yaralanmalı hastada preoperatif alınan tek doz İVP, renal ve üreter yaralanması tanısında son derece önem taşımaktadır(10).

**BT:** Acil servise travma hikayesi ile gelen hastaların primer değerlendirmesinde son dönemlerde BT ve spiral BT daha sıklıkla kullanılmaya başlansa da üreter travmasının tanısında henüz yeterli yayın desteğini bulamamıştır. Böbrekler, üreterler, aynı zamanda mevcut sıvı birikimleri ve diğer abdominal yaralanmaların değerlendirilmesinde etkilidir. Geç görüntülerde üreterin boylu boyunca görüntülenmesini sağlar. Kunt travmalarda UPJ yaralanmalarının tanısında oldukça faydalıdır. Böyle bir yaralanmada kontrast maddenin medialden ekstrevasyonu olması veya çevresel ürinoma oluşumu tipiktir(10).

**USG:** Non-invaziftir ve emniyetle kullanılabilir. Operasyon sonrası hidronefroz saptanırsa ilave tetkikler gereklidir(11) Retrograd pyelogram ve perkütan antegrad pyelogram: İVP yaralanmayı tam olarak tanımlayamıyorsa retrograd pyelografi mükemmel diğer bir tanı yöntemidir. Yaralanmayı en doğru şekilde gösterir ve üreter kateteri koyma fırsatı oluşturur. Perkütan antegrad pyelogram da diğer bir görüntüleme yöntemidir. Bu testler, definitif tedavi planmadan önce fonksiyon testleri ile birlikte değerlendirilmelidir. Akut travma durumlarında bu tetkikler ne kadar doğru olursa da yapılamayabilirler. Ürinoma veya izah edilemeyen obstrüksiyon durumlarında oldukça faydalı yöntemlerdir. Ancak tek

doz İVP'ye BT gibi diğer noninvazif yöntemlerin yapılabildiği durumlarda retrograd görüntüleme yöntemleri tanı amaçlı değil hasarlanmanın derecesinin belirlenmesi amacıyla yapılmaktadır(10).

**Nükleer böbrek sintigrafisi:** Renal fonksiyon, obstrüksiyon ve ekstrevasyonun değerlendirilmesinde çok güvenilir bir tanı yöntemidir. Böbreğin fonksiyonunun korunmaya değer olup olmadığını göstermesi açısından önemlidir. Yaralanma yeri hakkında bilgi vermediği için travmalarda kullanımı sınırlıdır(10).

**Voiding Sistüroretrogram:** Üreterovajinal fistül olgularında beraberinde vezikovajinal fistül olup olmadığını tespit amaçlı faydalıdır(10).

**MR:** Kontrast madde allerjisi ve zayıf böbrek fonksiyonu olan bazı özel durumlarda kullanılabilir. Ancak travma olgularında kullanımı sınırlıdır(10).

### Tedavi

#### Parsiyel ve Komplet Transeksiyon (Avulsiyon)

Parsiyel kontüzyonlar üreteral stent konulması yada Perkütan Nefrostomi kateteri yerleştirilerek tedavi edilebilirken laparotomi esnasında farkedilen iyatrojenik yaralanmaya bağlı Grade 2-3 yaralanmalarda üreter uçlarının stent konularak primer kapatılması uygulanabilir. Grade 3-5 üreter yaralanmalarının tedavisinde ise aşağıdaki prensipler uygulanır(12).

- Dikkatli bir şekilde üreter mobilize edilir (adventisya tabakasının korunmasına özen gösterilerek)
- Üreter uçları canlı dokuya ulaşana kadar debride edilir
- Üreter uçları spatule edilir
- İnternal stent yerleştirilir
- Rekonstrakte üreter absorbabl sütürleri ile vwaterthight kapatılır
- Eksternal vakumsuz (non-suction) dren konulur
- Yaralanmanın peritoneum ve omentumdan izolasyonu yapılır

Rekonstruktif onarım prosedürü ise yaralanmanın tipi ve lokalizasyonuna göre değişmektedir. (Tablo 4) Per-op yüksek dereceli bir üreter yaralanması fark edilirse fakat hasta unstabl, soğuk, asidotik yada hastanın koagülopatisi mevcutsa üreter rekonstrüksiyonu sürvi'yi etkileyebileceğinden hasta resusite edilip stabl hale gelene kadar operasyon ertelenebilir. Üreterin ağızlaştırılması yada perkütan nefrostomi tübünün yerleştirilmesinden sonra hastaya uygun tedavi seçilir. Uygun üreter rekonstrüksiyonu operasyonu da fonksiyonel ve anatomik radyografiler elde edildikten sonra planlanır.

### Cerrahi Yaralanma

#### Ligasyon

Ligasyon, cerrahi klip yada sütürü çözüp gözlemlene ile tedavi edilir. Bu durumlarda eğer erken dönemde tanı konulabilirse üreter hasarı minimaldir. Anlamlı bir üreter yaralanmasını ekarte etmek amacıyla dikkatli bir üreter inspeksiyonu zo-



Tablo 4. Üreter travması lokalizasyonuna göre tedavi alternatifleri

1/3 üst üreter yaralanması	Orta Üreter yaralanması	1/3 alt üreter yaralanması
Üreteroüreterostomi	Üreteroüreterostomi	Direkt implantasyon
Transüreteroüreterostomi	Transüreteroüreterostomi	Psoas hitch
Üreterokalikostomi	Boari flep reimplantasyon	Blandy sistoplasti
		Komplet üreter defekti
		İleal interpozisyon
		Ototransplantasyon

runludur. Her ne kadar üreteral viabilite bu şekilde sağlanabilirse de bu hastalarda mesaneyi açarak üretere İnternal stent yerleştirilmesi tavsiye edilir. Üreterin viabilitesinden şüphe ediliyorsa üretero-üreterostomi yapılmalıdır. Cerrahi sonrası üreteri askıya alan emilebilir b-ir sütür belirlenirse, perkütan nefrostomi tübünün yerleştirilmesi ve sütürün emilmesinin beklendiği konservatif yaklaşımın sonuçlarının başarılı olduğunu bildiren yayınlar mevcuttur. Tüm vaginal histerektomiler, Grade 4 sistosel onarımı, enterosel tamiri ve mesane boynu süspansiyonu operasyonlarından sonra i.v. indigo carmine verilerek üreter devamlılığı değerlendirilmelidir. Eğer sistoskopik olarak üreter orifislerinden indigo carmine gözlenmez ise üreter stenti yerleştirilmelidir. Eğer sistosel, enterosel ve mesane boynu süspansiyon ameliyatları sırasında komplet bir üreter obstruksiyonu meydana gelmişse buna yol açan sütür çıkarılmalıdır. Oysa vaginal histerektomi sonrası sütür çıkarılmadan üreter reimplante edilir(13).

#### Crush (Ezilme) Yaralanması

Eğer üreter klemp ile ezilmiş ise anlamlı bir yaralanma olma olasılığı artmıştır. Genel olarak bu durum kanama kontrolü esnasında yada pelvik vaskuler yapıların klempe edilip ayrılması sırasında olur. İskemik yaralanmaların kendisini belli etmesi günler alabildiğinden üreter advertisyası dikkatle incelenmelidir. Üreter yaralanmasının şiddeti klempin boyutu, uygulanma süresi ve travmaya maruz kalan dokunun miktarına bağlıdır. Eldeki veriler ışığında minör yaralanmalarda üreterin kateterize edilmesi ve drenajı yeterli olsa da ciddi kontüzyonlarda veya üreterik dokunun canlılığından şüphe duyulduğunda etkilenen üreter dokusu rezeksiyonu yapılmalı, debride edilmeli ve D-J stent üzerinden reanastomize edilmelidir. Üreter onarımı şekli yaralanmanın yerleşim yerine ve büyüklüğüne göre değişir(14).

#### Devaskularizasyon

Devaskularizasyon yaralanmaları tipik olarak geç döneme kadar fark edilmez ve cerrahiden günler/haftalar sonra idrar ekstravazasyonu veya üreter darlığı ile kendini belli eder. İntraoperatif fark edilirse üreter canlı doku görülene kadar 1 eksiz edilmeli ve yaralanma yerine göre tedavi edilmelidir. Bununla birlikte üreter canlılığını değerlendirmek de güç olduğundan şüpheli durumlarda üreter kateterinin konulması ile tedbir elden bırakılmamış olur. Gecikmiş vakalarda üreter, omental veya peritoneal flep ile onarılabilir(15).

#### Üreteroskopik Yaralanma

Rijid üreteroskopun yaygın kullanıma girmesi ile 1980'li yıllarda, perforasyondan komplet avulsiyona kadar değişen derecede üreter yaralanması ile ilgili çok sayıda makaleler yayınlanmıştır. Zaman içerisinde cerrahların tecrübesinin artması, daha küçük kalibreli ve flexibl üreteroskopların devreye girmesi, safety guide'ların rutin kullanılmaya başlanması ve optik kalitesindeki artışla birlikte komplikasyon oranları da azalmaya başlamıştır. Üreter perforasyonu stent ile komplikasyonsuz onarılırken avulsiyonlar tıpkı transeksiyon yaralanmalarındaki gibi tedavi edilebilir(16).

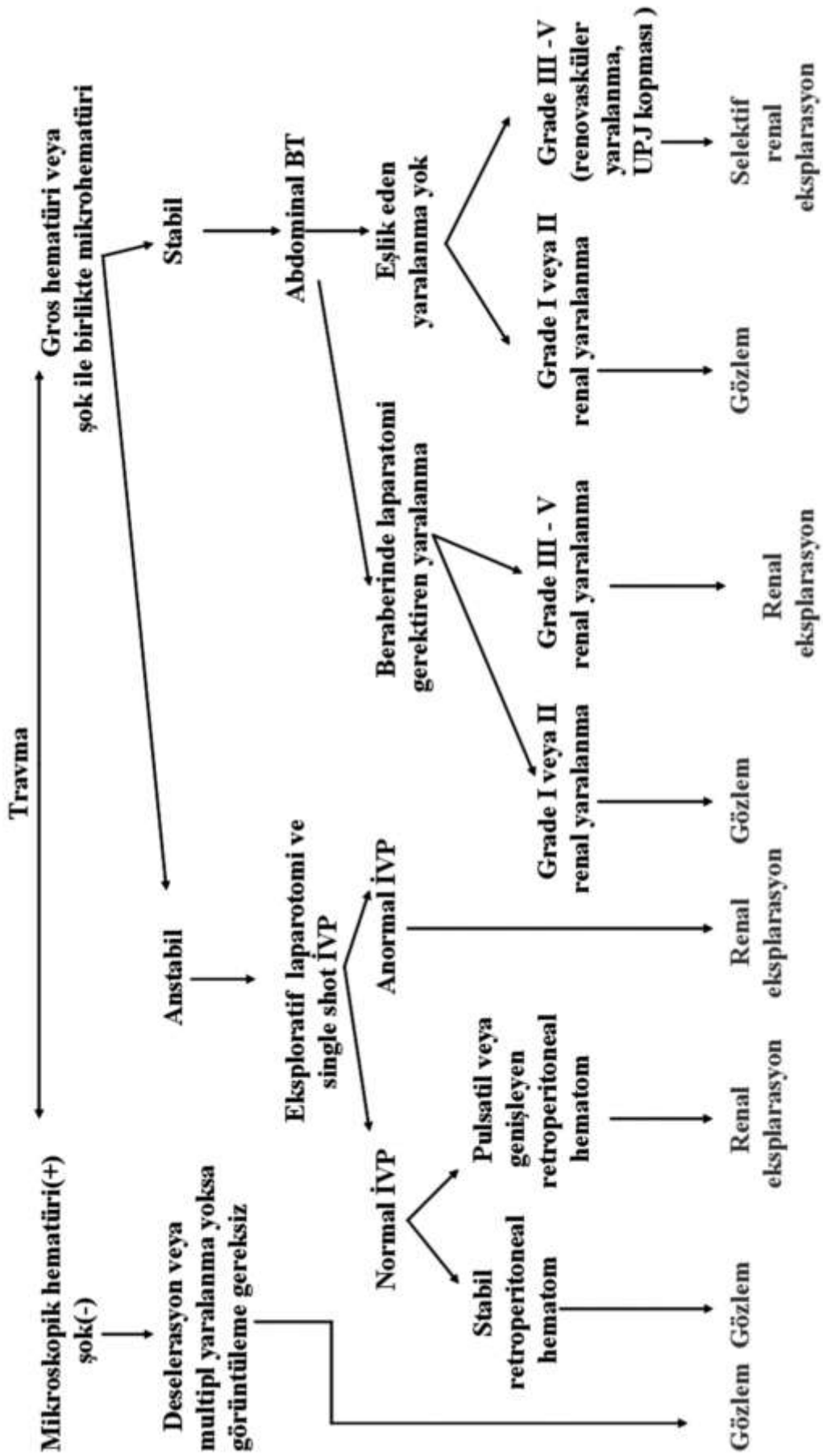
#### Laparoskopik Yaralanma

1970'li yılların ilk yansından sonra Laparoskopik cerrahinin popüler olması ile birlikte literatürde üreter yaralanması ile ilgili yayınlarda yer bulmaya başlamıştır. Laparoskopik cerrahi sırasında oluşan üreter yaralanmaları da genellikle jinekolojik operasyonlar esnasında meydana gelmektedir. Parsiyel üreter laserasyonları veya termal yaralanmalar eğer intraoperatif tanınabilirse endoskopik stent konulması ile başarılı bir şekilde tedavi edilebilirse de lasere olmuş üreteri laparoskopik olarak sütüre etmeyi öneren yayınlar da mevcuttur. Eğer komplet üreter transeksiyonu söz konusu ise acil cerrahi girişim ile onarım gerekmektedir. Bununla birlikte çoğu laparoskopik üreter yaralanmaları geç dönemde tanınmaktadır(17).

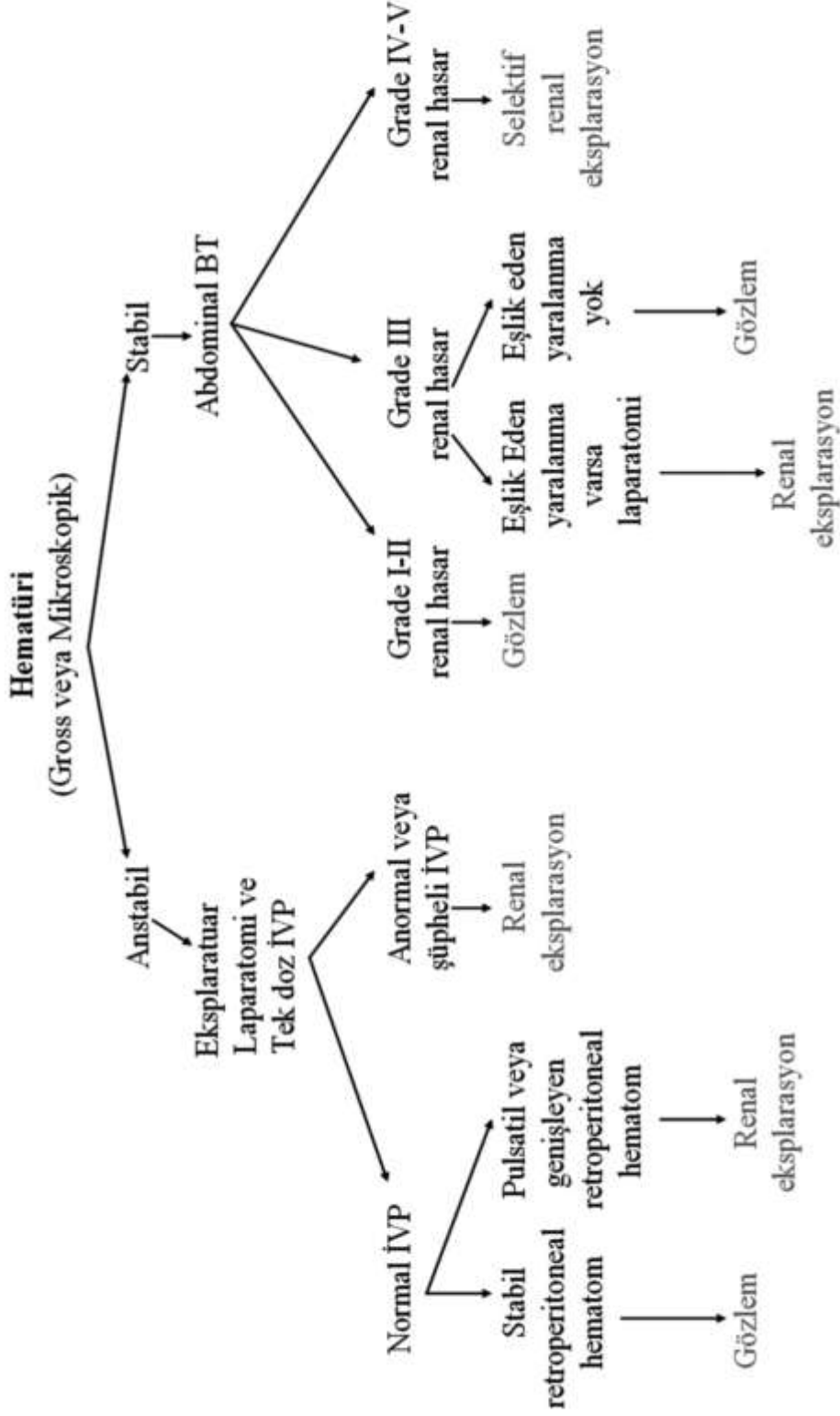
#### Üriner Diversiyon

Tanıda geç kalınmış üreter yaralanmaları en iyi Perkütan Nefrostomi yada endoskopik üreter stent konulması ile tedavi edilir. Perkütan Nefrostomi yerleştirilmesi daha güvenilirdir ve tüm dünyada kabul görmüş bir metottür. Retrograd kateter konulması %50-95 oranında başarısız kalır ve sadece kesin olarak düşük dereceli yaralanması olduğu bilinen vakalarda denenmelidir. Antegrad stent konulması sıklıkla başarılı bir şekilde uygulanabilir. Eğer stent konulabilmişse açık cerrahi sadece persistan üriner ekstravazasyon veya üreter darlığı için gereklidir. Ürinoma vakalarında Perkütan Nefrostomi yapılmalıdır. Eğer ürinoma drene olmazsa ekstravaze idrar retroperitoneal fibrozise ve üreter obstruksiyonuna sebep olabilir. Cerrahi sonrası ilk 2-3 haftada, inflamasyon, fibrozis, adhezyonlar, hematoma ve bozulmuş anatomi sebebiyle re-operasyon oldukça zordur. Definitif tedavi ertelenmelidir.

## KÜNT RENAL TRAVMA

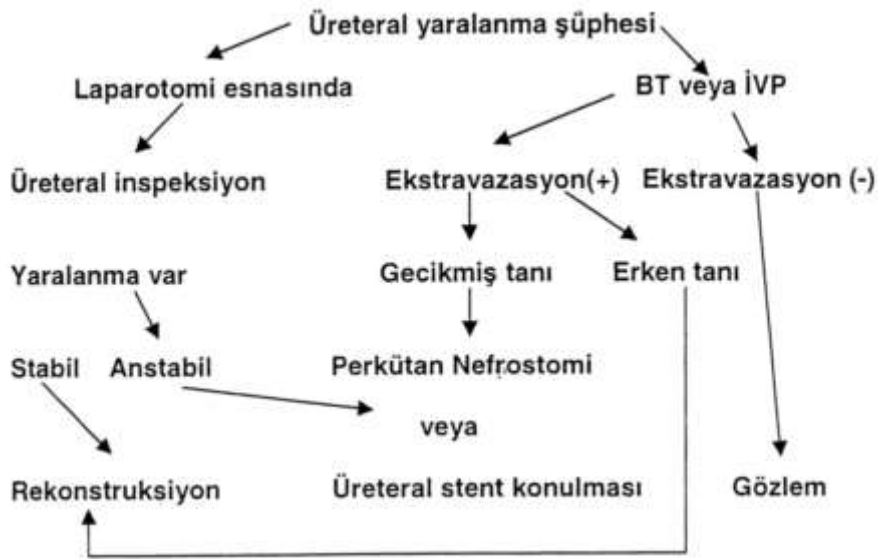

# PENETRAN RENAL TRAVMA





Üreter travmasının tanı ve tedavisi



### Geç Dönem Üreter Yaralanması Komplikasyonları

#### Fistül

Üreter onarımı sonrası fistül (özellikle üreterovajinal ve üretero-uterine) oldukça nadirdir. Bu durum genellikle Üreter yaralanmasının intraoperatif olarak tanınmadığı ve üreterin gecikmiş bir nekroz ve/veya darlık oluşumuna uğradığı durumlarda oluşur. Fistül oluşumuna zemin hazırlayan diğer risk faktörleri infeksiyon (abse, peritonit), inflamasyon, yabancı cisim ve neoplazilerdir. Önceden geçirilmiş pelvik radyoterapi, pelvik cerrahi sonrası fistül oluşumu riskini artırır ve fistül onarımını zorlaştırır. Üreter fistülleri genellikle açık cerrahi girişime gerek kalmadan uygun drenaj ve Üreter stentinin yerleştirilmesi ile spontan kapanır. Eğer üriner diversiyon ve stent konulması ile başarısız kalırsa Üreteroüreterostomi veya Üreter reimplantasyonu ile olumlu sonuçlar bildirilmiştir.

#### Darlık

Darlık, iskemik üreterin; özellikle adventisyanın aşırı diseksiyonu sonucu, radyasyon veya ateşli silah yaralanmasını takiben, skar oluşumu ile iyileştiği durumlarda meydana gelir. Klinik olarak sıklıkla lomber-abdominal ağrı ve idrar yolu enfeksiyonu-pyelonefrit ile kendini belli eder. Eğer Üreter darlığına erken dönemde tanı konulursa, distal yerleşimli ve kısa bir darlık ise antegrad dilatasyon veya endoskopik insizyon ve stent konulması gibi endürolojik prosedürler ile başarılı bir şekilde (%50-80) tedavi edilebilir. Endoskopik tedavi başarısız kalırsa yada geç dönemde tanı konulmuş, uzun darlığı olan veya radyoterapi de geçirmiş hastalarda açık segmental eksizyon ve onarım sıklıkla gereklidir.

### KAYNAKLAR

1. Delarue A, Merrot T, Fahkro A, Alessandrini P, Guys JM. Major renal injuries : the real incidence of kidney loss. J Pediatr Surg. 2002 Oct;37(10):1446-50.
2. Salimi J, Nikoobakht MR, Khaji A. Epidemiology of urogenital trauma: Urol J. 2006 Summer; 3(3):171-4.
3. Warnock DG. Towards a definition and classification of acute kidney injury. J Am Soc Nephrol. 2005 Nov;16(11):3149-50. Epub 2005 Oct 5. No abstract available.
4. Bretan PN, McAninch JW, Federle MP, Jeffrey RB. Computerized tomographic staging of renal trauma: 85 consecutive cases. J Urol. 1986 Sep;136(3):561-5
5. Davis KA, Reed RL 2nd, Santaniello J, Abodeely A, Esposito TJ, Poulakidas SJ, Luchette FA. Predictors of the need for nephrectomy after renal trauma. J Trauma. 2006 Jan;60(1):164-9; discussion 169-70.
6. Tillou A, Romero J, Asensio JA, Best CD, Petrone P, Roldan G, Rojo E. Renal vascular injuries. Surg Clin North Am. 2001 Dec;81(6):1417-30. Review.
7. Coca SG, Bauling P, Schiffner T, Howard CS, Teitelbaum I, Parikh CR. Contribution of acute kidney injury toward morbidity and mortality in burns: a contemporary analysis. Am J Kidney Dis. 2007 Apr;49(4):517-23.
8. Shariat SF, Roehrborn CG, Karakiewicz PI, Dhami G, Stage KH. Evidence-based validation of the predictive value of the American Association for the Surgery of Trauma kidney injury scale. J Trauma. 2007 Apr;62(4):933-9.
9. Stage KH. Individualizing the approach to urological trauma. J Urol. 2006 Dec;176(6 Pt 1):2349-50.

10. Obenauer S, Plothe KD, Ringert RH, Heuser M. Imaging of genitourinary trauma. *Scand J Urol Nephrol.* 2006;40(5):416-22.
11. Pietrera P, Badachi Y, Liard A, Dacher JN. Ultrasound for initial evaluation of post-traumatic renal lesions in children. *J Radiol.* 2001 Jul;82(7):833-8.
12. Lee WJ, Lin HJ, Cheng TC. Ureteral injury due to blunt abdominal trauma. *Eur J Emerg Med.* 2006 Aug;13(4):244-6. Review.
13. Liatsikos EN, Karnabatidis D, Katsanos K, Kraniotis P, Kagadis GC, Constantinides C, Assimakopoulos K, Voudoukis T, Athanasopoulos A, Perimenis P, Nikiforidis G, Siablis D. Ureteral injuries during gynecologic surgery: treatment with a minimally invasive approach. *J Endourol.* 2006 Dec;20(12):1062-7.
14. Al-Awadi K, Kehinde EO, Al-Hunayan A, Al-Khayat A. Iatrogenic ureteric injuries: incidence, aetiological factors and the effect of early management on subsequent outcome. *Int Urol Nephrol.* 2005;37(2):235-41.
15. Kunkle DA, Kansas BT, Pathak A, Goldberg AJ, Mydlo JH. Delayed diagnosis of traumatic ureteral injuries. *J Urol.* 2006 Dec;176(6 Pt 1):2503-7.
16. de la Rosette JJ, Skrekas T, Segura JW. Handling and prevention of complications in stone basketing. *Eur Urol.* 2006 Nov;50(5):991-8; discussion 998-9. Epub 2006 Feb 28. Review.
17. Shirk GJ, Johns A, Redwine DB. Complications of laparoscopic surgery: How to avoid them and how to repair them. *J Minim Invasive Gynecol.* 2006 Jul-Aug;13(4):352-9